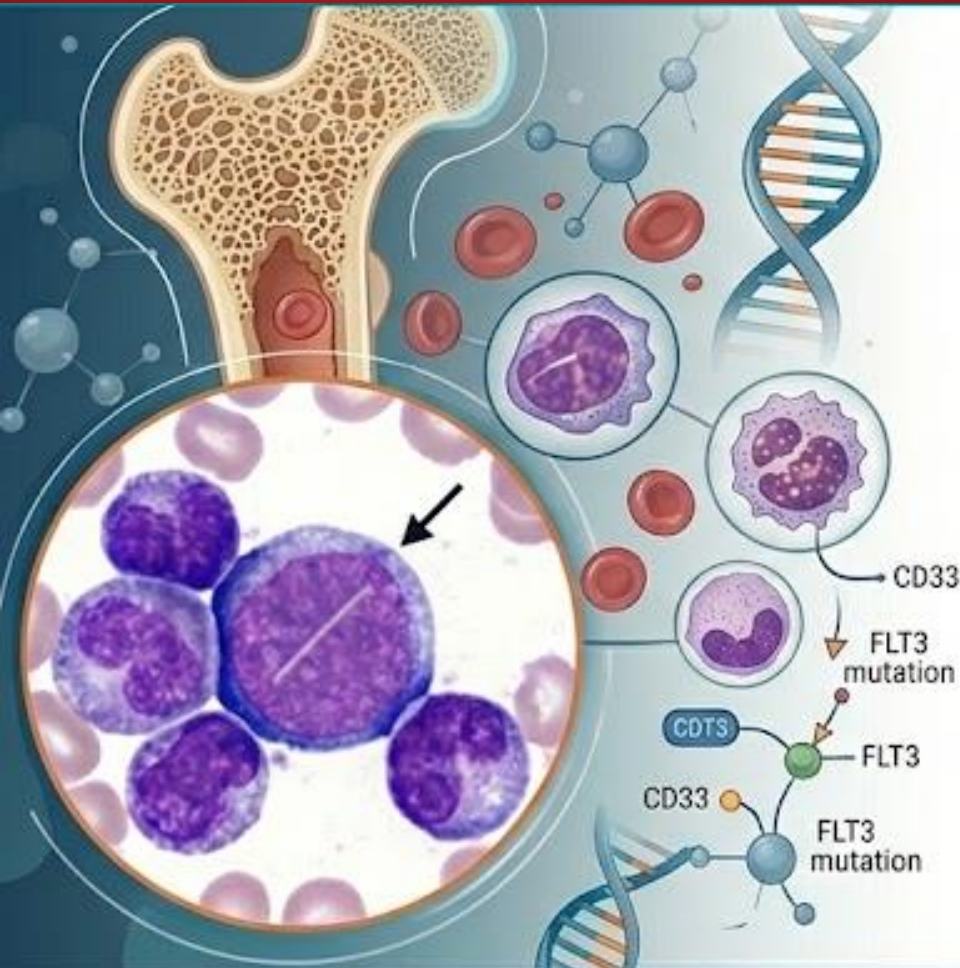


Manejo de la LMA en vida real: Casos clínicos

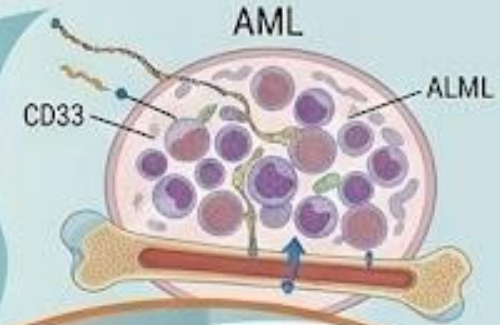
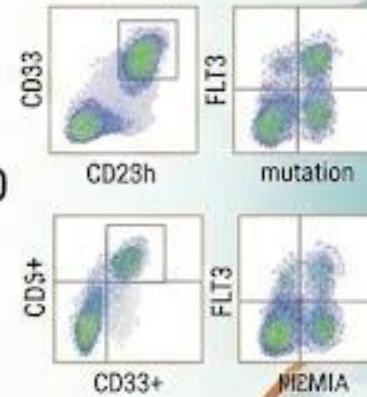
Grupo de Patología Mieloide de la SCLHH



SOCIEDAD CASTELLANO - LEONESA
DE HEMATOLOGÍA Y HEMOTERAPIA



PRESENTACIÓN DE CASOS
CLÍNICOS RECIENTES Y
AVANCES EN DIAGNÓSTICO
Y TRATAMIENTO



OBJETIVOS:

Experiencias en vida real

Discusión sobre avances y
aspectos críticos



Formato on line (vía Teams). Fecha: 26 de marzo 2026. Hora: 16h-18.30h

Imagen generada mediante IA

Programa “Manejo de la LMA en vida real: Casos clínicos”

Grupo de Patología Mieloide de la SCLHH



16.00-16.05h	Bienvenida y presentación <i>M^a Belén Vidriales. Coodinadora Grupo de Patología Mieloide de la SCLHH</i>
16.05-16.20h	Caso clínico 1: Inusual Leucemia mieloide aguda en paciente con Leucemia mieloide crónica en tratamiento con Imatinib. <i>Isabel Recio. Complejo Asistencial de Ávila</i>
16.20-16.35h	Caso clínico 2: LMA en paciente frágil <i>Jorge Labrador. Hospital Universitario de Burgos</i>
16.35-16.50h	Caso clínico 3: Cuadro leucoeritroblástico a estudiar <i>Janire Díaz Villafañe. Complejo Asistencial Universitario de León</i>
16.50-17.05h	Caso clínico 4: Recaída extramedular en paciente con LMA <i>Estefanía Pérez. Complejo Asistencial Universitario de Salamanca</i>
17.05-17.20h	Caso clínico 5: Evolución clonal de crisis blástica mieloide precoz en paciente con LMC <i>Alberto Hernández. Complejo Asistencial Universitario de Salamanca</i>
17.20-17.35h	Caso clínico 6: Re-tratamiento con azacitidina-venetoclax en paciente con recaída en SNC <i>Juan Carlos Caballero. Hospital Clínico Universitario de Valladolid</i>
17.35-17.45h	Cierre y conclusiones <i>M^a Belén Vidriales. Coodinadora Grupo de Patología Mieloide de la SCLHH</i>

Programa “Manejo de la LMA en vida real: Casos clínicos”

Grupo de Patología Mieloide de la SCLHH



Patrocinan

